

# SEMANA NACIONAL DE GASTROENTEROLOGÍA, MODALIDAD HÍBRIDA

EXPOSICIÓN DE TRABAJOS LIBRES EN CARTEL

PRESENCIAL: SALÓN GUADALAJARA 9, PRIMER PISO, ÁREA COMERCIAL.  
CENTRO DE CONVENCIONES EXPO GUADALAJARA

**Domingo 14 de noviembre de 2021**

**MAMPARA 1** - ID 59 - **Correlación entre hallazgos endoscópicos e histológicos en metaplasia intestinal gástrica.**

**Autores:** T.F. Meléndez-Alvarado, V.H. Fúnez-Madrid, J.C. Zavala-Castillo **Institución:** Hospital General de México "Dr. Eduardo Liceaga" **Ciudad:** CDMX **Correo:** fabiolalvarado95@hotmail.com

**MAMPARA 2** - ID 86 - **Evaluación endoscópica de los cambios anatómicos a nivel de la unión esófago gástrica posterior a una cirugía de funduplicatura, en pacientes atendidos en el servicio de endoscopia del Hospital General de México "Dr. Eduardo Liceaga" de marzo 2020 a marzo del 2021.**

**Autores:** Y.S. Pedroza-Chamorro, E. Ornelas-Escobedo, L.F. Torreblanca-Sierra, J.C. Zavala-Castillo **Institución:** Hospital General de México "Dr. Eduardo Liceaga" **Ciudad:** CDMX **Correo:** susy638d1@gmail.com

## POSTER: MODALIDAD VIRTUAL

ID 121 - **Frecuencia de necesidad de terapia endoscópica en pacientes con hemorragia digestiva alta y puntuación de la escala Glasgow-Blathford =2.**

**Autores:** O.S. Hamud-Gasca, A. Noble-Lugo **Institución:** Hospital Español de México **Ciudad:** CDMX **Correo:** osshamud@hotmail.com

**MAMPARA 3** - ID 138 - **Factores de riesgo clínicos y endoscópicos para resangrado en hemorragia digestiva alta no variceal.**

**Autores:** J. Saucedo-Saldívar, E. Ornelas-Escobedo, V.H. Fúnez-Madrid, R.Y. López-Pérez, J.C. Zavala-Castillo **Institución:** Hospital General de México "Dr. Eduardo Liceaga" **Ciudad:** CDMX **Correo:** evenstar122@gmail.com

## POSTER: MODALIDAD VIRTUAL

ID 71 - **Diferencias en las medidas anatómicas y los perfiles de presión esofágica del periodo basal inicial vs periodo basal final en la manometría de alta resolución, reporte preliminar.**

**Autores:** C. Montejo-Velázquez, J.I. Minero-Alfaro, Y. Zamorano-Orozco, C.I. Blanco-Vela, L.V. Fuentes-Ernult, J.A. Villar-Tapia, P. Gálvez-Castillejos, E. Ramos-Raudry, E. Suárez-Morán **Institución:** Hospital Central Militar **Ciudad:** CDMX **Correo:** mntjovlzqz@gmail.com

## POSTER DISTINGUIDO



**MAMPARA 4** - ID 73 - **Eruetos supragástricos excesivos: Una entidad en ascenso.**

**Autores:** D.R. Menéndez-Morales, A.D. Cano-Contreras, M. Amieva-Balmori, K.R. García-Zermeño, A. Triana-Romero, C. Durán-Rosas, E.C. Morel-Cerda, J.M. Remes-Troche **Institución:** Departamento de Fisiología y Motilidad Digestiva, Instituto de Investigaciones Médico Biológicas, Universidad Veracruzana **Ciudad:** Veracruz, Ver. México **Correo:** diego.menendez.m@gmail.com

**MAMPARA 5** - ID 95 - **Penfigoide bulloso, manifestación paraneoplásica de cáncer esofágico: reporte de caso.**

**Autores:** W.D. Torrecilla-Ramírez, E. García-Castillo, Z.D. Torrecilla-Ramírez, A. García-Rivera **Institución:** Hospital de Especialidades, Centro Médico Nacional de Occidente **Ciudad:** Guadalajara, Jal. México **Correo:** wilmer\_dtr@hotmail.com

# SEMANA NACIONAL DE GASTROENTEROLOGÍA, MODALIDAD HÍBRIDA

EXPOSICIÓN DE TRABAJOS LIBRES EN CARTEL

PRESENCIAL: SALÓN GUADALAJARA 9, PRIMER PISO, ÁREA COMERCIAL.  
CENTRO DE CONVENCIONES EXPO GUADALAJARA

## POSTER: MODALIDAD VIRTUAL

ID 174 - **Necrosis esofágica aguda, ¿una entidad rara?**

**Autores:** M.Y. Carmona-Castillo, E. Morales-Mairena, E.J. Medina-Ávalos, S. Teutli-Carrión, C.L. Dorantes-Nava, F. Higuera-de-la-Tijera **Institución:** Hospital General de México “Dr. Eduardo Liceaga” **Ciudad:** CDMX **Correo:** yael.medicina@gmail.com

**MAMPARA 05 - ID 75 - Tiempo de exposición al bolo en pacientes con motilidad esofágica inefectiva y disfagia.**

**Autores:** R.J. Chicas-López, N. Pérez-López, C.P. Jaén-Villanueva, O.L. García-Rodas, L.J. Pinto-García, G.U. Castañón-García **Institución:** Hospital Juárez de México **Ciudad:** CDMX **Correo:** drricardochicas@gmail.com

## POSTER DISTINGUIDO



**MAMPARA 6 - ID 104 - Relevancia clínica de la motilidad esofágica inefectiva de acuerdo a criterios de Chicago versión 4.0.**

**Autores:** J. Bustamante-Pacheco, N. Pérez-y-López, N. Fernández-Martínez, C. Asencio-Barrientos **Institución:** Hospital Español de México **Ciudad:** CDMX **Correo:** josuebst@gmail.com

**MAMPARA 7 - ID 227 - Presión de relajación integrada normal con presión entrábalo elevada para identificar obstrucción del tracto de salida en pacientes con disfagia.**

**Autores:** K.C. Trujillo-De La Fuente, E. Suárez-Morán, Y. Zamorano-Orozco, L.V. Fuentes-Ernult, A.A. Molina-Villena, C.E. Sánchezborja-Leal, J.A. Villar-Tapia, A.L. Desales-Iturbe **Institución:** Hospital Español de México **Ciudad:** CDMX **Correo:** corazon544@hotmail.com



## PREMIO SERONEX

**MAMPARA 8 - ID 239 - MEPHITIS. Efecto de la administración de una combinación de trimebutina + simeticona +  $\alpha$ -galactosidasa sobre los síntomas relacionados con la producción de gas en pacientes con distensión abdominal bajo una dieta alta en FODMAPS.**

**Autores:** D.R. Menéndez-Morales, M.G. Aja-Cadena, G.A. Violante-Hernández, G.A. Salgado-Álvarez, A. Triana-Romero, S.M. Pinto-Gálvez, U. García-Mora, C. Durán-Rosas, M. Amieva-Balmori, J.M. Remes -Troche **Institución:** Laboratorio de Fisiología y Motilidad Digestiva, Instituto de Investigaciones Médico-Biológicas, Universidad Veracruzana **Ciudad:** Veracruz, Ver. México **Correo:** diego.menendez.m@gmail.com

**MAMPARA 9 - ID 113 - El extraño caso de la diarrea crónica y el linfoma intestinal.**

**Autores:** J. Aquino-Matus, A. Baeza-García, L. Lanz-Zubiría, M. Figueroa-Palafox, R. Espinoza-Acuña, L. Manzo-Francisco, P. Vidal-Cevallos, N. Aguilar-Olivos **Institución:** Fundación Clínica Médica Sur **Ciudad:** CDMX **Correo:** jaqmatus@hotmail.com

**MAMPARA 10 - ID 115 - Fitobezoar, una causa poco común de oclusión intestinal.**

**Autores:** F. Quiroz-Compeán, K. Rojas-Hernández, A. Baeza-García, T. Romero-Hernández **Institución:** Médica Sur **Ciudad:** CDMX **Correo:** quiroz\_fernando\_@hotmail.com

## SEMANA NACIONAL DE GASTROENTEROLOGÍA, MODALIDAD HÍBRIDA

EXPOSICIÓN DE TRABAJOS LIBRES EN CARTEL

PRESENCIAL: SALÓN GUADALAJARA 9, PRIMER PISO, ÁREA COMERCIAL.  
CENTRO DE CONVENCIONES EXPO GUADALAJARA

**MAMPARA 11** - ID 81 - **Intususcepción de íleon terminal idiopática: causa inusual de obstrucción intestinal y hemorragia digestiva media en un adulto.**

**Autores:** C.P. Jaén-Villanueva, E.I. Juárez-Valdés, N. Pérez-y-López, S.M.I. Mejía-Loza, A.B. Vera-Heredia, J.C. Valle-González, J.L. Aguilar-Álvarez, M.I. Cortés-Espinosa, C.A. Hernández-Cuevas  
**Institución:** Hospital Juárez de México **Ciudad:** CDMX **Correo:** cjaenv@hotmail.com

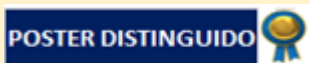### POSTER: MODALIDAD VIRTUAL

ID 108 - **'Salmonelosis como presentación de enfermedad inflamatoria intestinal subyacente no diagnosticada'.**

**Autores:** E.J. Medina-Ávalos, M.Y. Carmona-Castillo, S. Teutli-Carrión, C.L. Dorantes-Nava, Y.M. Velasco-Santiago, F. Higuera-de-la-Tijera **Institución:** Hospital General de México "Dr. Eduardo Liceaga" **Ciudad:** CDMX **Correo:** erjameav\_52@hotmail.com

**MAMPARA 12** - ID 292 - **Enteropatía perdedora de proteínas como manifestación inicial de la enfermedad de Crohn. Reporte de caso.**

**Autores:** B. Astudillo-Romero, J. Delgado-de la Mora, V.J. Ornelas-Arroyo, L.E. Zamora-Nava  
**Institución:** Instituto Nacional de Ciencias Médicas y Nutrición "Salvador Zubirán" **Ciudad:** CDMX  
**Correo:** beatriz.astudillor@gmail.com

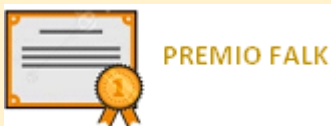

**MAMPARA 13** - ID 208 - **Síndrome hipereosinofílico en asociación con colitis ulcerosa y síndrome de sobreposición hepatitis autoinmune/colangitis esclerosante primaria. Reporte de caso.**

**Autores:** S.H. Espinoza-Álvarez, S.M. Téllez-Salmerón, M. Cervantes-Garduño, M. Sosa-Arce  
**Institución:** Hospital General Centro Médico Nacional La Raza IMSS **Ciudad:** CDMX **Correo:** harim888@hotmail.com

**MAMPARA 14** - ID 156 - **Enfermedad de Crohn, una presentación inusual.**

**Autores:** K.A. Rivera-Lara, M. Gálvez-Martínez, A. Mayoral-Zavala, A. Vázquez-Hernández  
**Institución:** Hospital de Especialidades "Dr. Bernardo Sepúlveda Gutiérrez". Centro Médico Nacional Siglo XXI **Ciudad:** CDMX **Correo:** kary\_angie@hotmail.com



**MAMPARA 15** - ID 133 - **Características clínicas de pacientes con CUCI que desarrollaron cáncer colorrectal en un hospital de tercer nivel en un periodo de 34 años.**

**Autores:** G.I. García-Hernández, J.K. Yamamoto-Furusho **Institución:** Instituto Nacional de Ciencias Médicas y Nutrición "Salvador Zubirán" **Ciudad:** CDMX **Correo:** gabriela.garher@hotmail.com

**MAMPARA 16** - ID 151 - **Curso clínico del embarazo en pacientes con colitis ulcerosa crónica idiopática.**

**Autores:** G.I. García-Hernández, J.K. Yamamoto-Furusho **Institución:** Instituto Nacional de Ciencias Médicas y Nutrición "Salvador Zubirán" **Ciudad:** CDMX **Correo:** gabriela.garher@hotmail.com

## SEMANA NACIONAL DE GASTROENTEROLOGÍA, MODALIDAD HÍBRIDA

EXPOSICIÓN DE TRABAJOS LIBRES EN CARTEL

PRESENCIAL: SALÓN GUADALAJARA 9, PRIMER PISO, ÁREA COMERCIAL.  
CENTRO DE CONVENCIONES EXPO GUADALAJARA

**MAMPARA 17** - ID 215 - **Comportamiento clínico de las enfermedades hepáticas en pacientes del sexo femenino del CEIHET, México.**

**Autores:** R. Contreras-Omaña, M. Aguilar-Escudero, S. Téllez-Jaén **Institución:** Centro de Estudio e Investigación en Enfermedades Hepáticas y Toxicológicas **Ciudad:** CDMX **Correo:** hepatologo.raul.contreras@gmail.com

**MAMPARA 18** - ID 235 - **Fibrosis hepática avanzada en pacientes con hígado graso no alcohólico por elastografía transitoria (FibroScan®) y transaminasas normales.**

**Autores:** J. Aquino-Matus, J. Jiménez-Pavón, M. Uribe-Esquivel, N. Chávez-Tapia **Institución:** Fundación Clínica Médica Sur **Ciudad:** CDMX **Correo:** jaqmatus@hotmail.com

### POSTER: MODALIDAD VIRTUAL

ID 252 - **Prevalencia de anticuerpos de virus de hepatitis C y factores de riesgo en población general del Hospital de Especialidades Centro Médico Nacional La Raza. Reporte preliminar.**

**Autores:** G.D. Salazar-Hinojosa, A.Y. Cruz-Saucedo, G. Morales-Osorio, C.M. Del Real-Calzada, M.T. Rizo-Robles **Institución:** IMSS **Ciudad:** CDMX **Correo:** gina.salazar.0891@gmail.com

### POSTER: MODALIDAD VIRTUAL

ID 100 - **Características clínicas, bioquímicas y por imagen de enfermedad hepática poliquística en pacientes candidatos a trasplante hepático. Serie de casos.**

**Autores:** R.T. Hernández-Rodríguez, M. Castillo-Barradas **Institución:** Instituto Mexicano del Seguro Social **Ciudad:** CDMX **Correo:** roxana28t@gmail.com

**MAMPARA 19** - ID 139 - **Enfermedad de Weil, reporte de un caso.**

**Autores:** A.C. Victoria-Rocha, V. Álvarez-Banda **Institución:** IMSS-Centro Médico Nacional La Raza **Ciudad:** CDMX **Correo:** gastroerge@gmail.com

**MAMPARA 20** - ID 159 - **Reporte de caso de un paciente con calcificaciones hepáticas difusas y enfermedad renal crónica (ERC) terminal.**

**Autores:** A. Tovar-Durán, N.A. Santillano-Tinoco, A.Y. Ruiz-Flores, E.A. González-Murillo **Institución:** Instituto Mexicano del Seguro Social **Ciudad:** Monterrey, N.L. México **Correo:** alextd28@gmail.com

### POSTER: MODALIDAD VIRTUAL

ID 172 - **Absceso hepático piógeno por staphylococcus aureus resistente a meticilinas.**

**Autores:** M.Y. Carmona-Castillo, E. Morales-Mairena, E.J. Medina-Ávalos, S. Teutli-Carrión, C.L. Dorantes-Nava, F. Higuera-de-la-Tijera **Institución:** Hospital General de México "Dr. Eduardo Liceaga" **Ciudad:** CDMX **Correo:** yael.medicina@gmail.com

### POSTER: MODALIDAD VIRTUAL

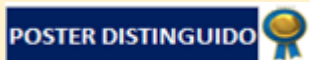ID 62 - **Lercanidipino, una causa no descrita de lesión hepática colestásica.**

**Autores:** H.M. Delgado-Cortés, O. Jáquez-Quintana, C.A. Cortez-Hernández, A.I. Reyna-Aréchiga **Institución:** Hospital Universitario de Monterrey **Ciudad:** Monterrey, N.L. México **Correo:** hectorm.delgado@gmail.com

# SEMANA NACIONAL DE GASTROENTEROLOGÍA, MODALIDAD HÍBRIDA

EXPOSICIÓN DE TRABAJOS LIBRES EN CARTEL

PRESENCIAL: SALÓN GUADALAJARA 9, PRIMER PISO, ÁREA COMERCIAL.  
CENTRO DE CONVENCIONES EXPO GUADALAJARA



## POSTER: MODALIDAD VIRTUAL

**ID 315 - Relación de nivel de citocinas y falla hepática crónica agudizada.**

**Autores:** N.A. Bolaños-Gómez, E. Cerda-Reyes, J.A. Morales-González **Institución:** Hospital Central Militar **Ciudad:** CDMX **Correo:** nalexis895@gmail.com

**MAMPARA 21 - ID 65 - Cohorte de vida real para validar la eficacia y seguridad de los agentes antivirales de acción directa para hepatitis C, y factores de riesgo relacionados a falla en alcanzar la RVS en cirrosis descompensada: resultados preliminares.**

**Autores:** F. Higuera-de-la-Tijera, M.S. González-Huezo, P. Alagón-Fernández del Campo, F.Y. Vargas-Durán, A.K. Soto-Martínez, D. García-Domínguez, E. Rodríguez-Fuentes, G.M.L. Guerrero-Avedaño, A.I. Servín-Caamaño **Institución:** Hospital General de México “Dr Eduardo Liceaga” **Ciudad:** CDMX **Correo:** fatimahiguera@yahoo.com.mx

**MAMPARA 22 - ID 78 - Listeria monocytogenes como causa de bacterioascitis monomicrobiana en paciente con insuficiencia hepática crónica. A propósito de un caso.**

**Autores:** E.M. Zamayoá-Cervantes, G. Salgado-Parra, K.M. Ortiz-Aguirre, M. Velasco-Gutiérrez, A. Rodríguez-Guajardo **Institución:** Hospital General Regional “Lic. Adolfo López Mateos” **Ciudad:** CDMX **Correo:** zamayoaedgar@gmail.com

**MAMPARA 23 - ID 99 - Prevalencia y características de recanalización de la vena porta en pacientes cirróticos con diagnóstico de trombosis portal admitidos en el servicio de gastroenterología.**

**Autores:** C.A. Campoverde-Espinoza, F. Higuera-de-la-Tijera, A. Martínez-Tovar **Institución:** Hospital General de México “Dr Eduardo Liceaga” **Ciudad:** CDMX **Correo:** carlosandr14@hotmail.com

**MAMPARA 24 - ID 102 - Índice neutrófilo/linfocito (IN/L), creatinina (Cr) y procalcitonina (Procal) como predictores de absceso hepático amebiano.**

**Autores:** C.A. Campoverde-Espinoza, F. Higuera-de-la-Tijera **Institución:** Hospital General de México “Dr. Eduardo Liceaga” **Ciudad:** CDMX **Correo:** carlosandr14@hotmail.com

## POSTER: MODALIDAD VIRTUAL

**ID 111 - Hepatitis Autoinmune asociada a consumo de herbolaria. Reporte de caso.**

**Autores:** M.J. Castañeda-Cueto, M. García-Velázquez, R. Hernández-Rodríguez **Institución:** Hospital General “Dr. Gaudencio González Garza” CMN la Raza **Ciudad:** CDMX **Correo:** mjcastcueto@hotmail.com

**MAMPARA 25 - ID 122 - Enfermedades extrahepáticas asociadas con colangitis biliar primaria.**

**Autores:** T.F. Meléndez-Alvarado, I. Díaz-Valencia, J.C. Zavala-Castillo **Institución:** Hospital General de México “Dr. Eduardo Liceaga” **Ciudad:** CDMX **Correo:** fabiolalvarado95@hotmail.com

**MAMPARA 26 - ID 107 - Biomarcadores de recurrencias pancreatobiliares en pacientes no colecistectomizados posterior a un primer episodio de pancreatitis aguda.**

**Autores:** A.I. Tornel-Avelar, F.A. Félix-Téllez, J.A. Velarde-Chávez, J.C. Gomar-González, D.K. Tapia-Calderón, E.S. García-Jiménez, J.M. Aldana-Ledesma, J.A. Velarde-Ruiz Velasco **Institución:** Hospital Civil de Guadalajara “Fray Antonio Alcalde” **Ciudad:** Guadalajara, Jal. México **Correo:** ai.tornel@gmail.com

## SEMANA NACIONAL DE GASTROENTEROLOGÍA, MODALIDAD HÍBRIDA

EXPOSICIÓN DE TRABAJOS LIBRES EN CARTEL

PRESENCIAL: SALÓN GUADALAJARA 9, PRIMER PISO, ÁREA COMERCIAL.  
CENTRO DE CONVENCIONES EXPO GUADALAJARA

**MAMPARA 27** - ID 197 - **Pancreatitis recurrente como presentación clínica de hiperparatiroidismo primario.**

**Autores:** J.C. Pérez-Xavier, V. Álvarez-Banda, J.A. Chávez-Barrera **Institución:** Instituto Mexicano del Seguro Social **Ciudad:** CDMX **Correo:** xcheatx@gmail.com

**MAMPARA 28** - ID 199 - **Schwannoma retroperitoneal simulando tumor de páncreas: reporte de un caso.**

**Autores:** R.N. Carmona-Pichardo, N. Moreno-Aguilar, V.H. García-García **Institución:** Instituto Mexicano del Seguro Social **Ciudad:** Puebla, Pue. México **Correo:** npichardo715@gmail.com

**MAMPARA 29** - ID 193 - **Hallazgos clínicos y de pHimpedanciometría en niños con enfermedad por reflujo no erosivo en un hospital de tercer nivel.**

**Autores:** M.J. Cano-Larios, M. Toro-Monjaraz, J.F. Cadena-León, F. Zárate-Mondragón, K.R. Ignorosa-Arellano, A. Loredó-Mayer, E. Montijo-Barrios, R. Cervantes-Bustamante, J.A. Ramírez-Mayans **Institución:** Instituto Nacional de Pediatría **Ciudad:** CDMX. **Correo:** miricano86@gmail.com

**MAMPARA 30** - ID 206 - **Fuga de anastomosis esofagocolónica después de una interposición de colon en un paciente pediátrico: ¿se puede dar manejo conservador de forma segura?**

**Autores:** L. Gordillo-Rodríguez, D. Barbato-Sánchez, G. Teyssier-Morales, F. Díaz-Moctezuma **Institución:** Hospital San Ángel Inn Patriotismo **Ciudad:** CDMX **Correo:** lucina.gordillo@gmail.com

**MAMPARA 31** - ID 146 - **Evaluación clínica, endoscópica, histológica y con pHmetría – impedancia intraluminal multifocal en pacientes pediátricos con sospecha de enfermedad por reflujo gastro esofágico (ERGE) en un hospital de tercer nivel.**

**Autores:** C.A. López-Sainz, S. Pacheco-Sotelo, J.R. Zárate-Guerrero **Institución:** IMSS **Ciudad:** Guadalajara, Jal. México **Correo:** cinls7640@gmail.com

**MAMPARA 32** - ID 125 - **Enfermedad por retención de quilomicrones: una causa rara de diarrea crónica.**

**Autores:** S.M. Imbett-Yepez, K.R. Ignorosa-Arellano, A.M. Sabillón-Mendoza, E.M. Toro-Monjaraz, J.F. Cadena-León, F.E. Zárate-Mondragón, R. Cervantes-Bustamante, J.A. Ramírez-Mayans **Institución:** Instituto Nacional de Pediatría **Ciudad:** CDMX **Correo:** drasharonimbett@gmail.com

**MAMPARA 33** - ID 153 - **Gastroenteritis eosinofílica: reporte de un caso pediátrico.**

**Autores:** J.E. Robles-Aguilera, Y.A. Castillo-De León, S. Pacheco-Sotelo, G. Razo-Jiménez **Institución:** IMSS CMNO Hospital de Pediatría **Ciudad:** Guadalajara, Jal. México **Correo:** dr.j.eduardo2@gmail.com

**MAMPARA 34** - ID 165 - **Baja tasa de eventos adversos con el uso de infliximab en pacientes pediátricos mexicanos con enfermedad inflamatoria intestinal.**

**Autores:** R. Vázquez-Frias, M.D. Montiel-Moreno, A. Consuelo-Sánchez **Institución:** Instituto Nacional de Salud Hospital Infantil de México “Federico Gómez” **Ciudad:** CDMX **Correo:** rovac@yahoo.com

**MAMPARA 35** - ID 256 - **Reclasificación de colitis ulcerativa a enfermedad de Crohn mediante videocápsula endoscópica en pacientes pediátricos.**

**Autores:** L. Casas-Guzik, J.F. Cadena-León, K.R. Ignorosa-Arellano, E. Montijo-Barrios, F.E. Zárate-Mondragón, E.M. Toro-Monjaraz, A. Loredó-Mayer, R. Cervantes-Bustamante, J.A. Ramírez-Mayans **Institución:** Instituto Nacional de Pediatría **Ciudad:** CDMX **Correo:** dra.luciacasasguzik@gmail.com

## SEMANA NACIONAL DE GASTROENTEROLOGÍA, MODALIDAD HÍBRIDA

EXPOSICIÓN DE TRABAJOS LIBRES EN CARTEL

PRESENCIAL: SALÓN GUADALAJARA 9, PRIMER PISO, ÁREA COMERCIAL.

CENTRO DE CONVENCIONES EXPO GUADALAJARA

**MAMPARA 36** - ID 184 - **Colestasis neonatal con gamma-glutamyltransferasa normal en un paciente con síndrome de Johanson-Blizzard.**

**Autores:** M.J. Mier-Prado, A.K. Aguayo-Elorriaga, J.A. Argüello-López, A. Zaragoza-Fernández, A.P. Reyes-De La Rosa, R. Vázquez-Frias **Institución:** Instituto Nacional de Salud Hospital Infantil de México "Federico Gómez" **Ciudad:** CDMX **Correo:** maria.mierprado@gmail.com

**MAMPARA 37** - ID 126 - **Frecuencia, características clínicas, nutricionales y tiempo de reinicio de la vía enteral en niños con pancreatitis aguda: 10 años de experiencia en el Instituto Nacional de Pediatría.**

**Autores:** S.M. Imbett-Yepez, K.R. Ignorosa-Arellano, A. Loredó-Mayer, E.M. Toro-Monjaraz, J.F. Cadena-León, E. Montijo-Barrios, F.E. Zárate-Mondragón, R. Cervantes-Bustamante, J.A. Ramírez-Mayans **Institución:** Instituto Nacional de Pediatría **Ciudad:** CDMX **Correo:** drasharonimbett@gmail.com

**MAMPARA 38** - ID 82 - **Actinomicosis hepática. Reporte de Caso.**

**Autores:** M.J. Cano-Larios, K.R. Ignorosa-Arellano, F.E. Zárate-Mondragón, E.M. Toro-Monjaraz, J.F. Cadena-León, A. Loredó-Mayer, E. Montijo-Barrios, R. Cervantes-Bustamante, J.A. Ramírez-Mayans **Institución:** Instituto Nacional de Pediatría **Ciudad:** CDMX **Correo:** miricano86@gmail.com

**MAMPARA 39** - ID 93 - **Fibrosis quística y enfermedad hepatobiliar. Reporte de caso.**

**Autores:** A. Salas-Herrera, M. Cervantes-Garduño **Institución:** U.M.A.E. Hospital General Dr. Gaudencio González Garza C.M.N. La Raza. **Ciudad:** CDMX **Correo:** dra.salash@gmail.com

**MAMPARA 40** - ID 123 - **Enfermedad de Niemann-Pick tipo A. Reporte de un caso.**

**Autores:** J.N. Rodríguez-Villa, Y.A. Castillo-Den León, J.C. Córdova-Muñoz, S. Pacheco-Sotelo, G. Razo-Jiménez, L.E. Figuera **Institución** UMAE Hospital de Pediatría CMNO IMSS **Ciudad:** CDMX **Correo:** judith-2190@hotmail.com

**MAMPARA 41** - ID 124 - **Alteraciones histológicas hepáticas asociadas a COVID-19 en niños. Reporte de 2 casos.**

**Autor:** A. Salas-Herrera, M. Cervantes-Garduño, V. Álvarez-Banda **Institución:** U.M.A.E. Hospital General "Dr. Gaudencio González Garza" C.M.N. La Raza. **Ciudad:** CDMX **Correo:** dra.salash@gmail.com

**SEMANA NACIONAL DE GASTROENTEROLOGÍA, MODALIDAD HÍBRIDA**  
EXPOSICIÓN DE TRABAJOS LIBRES EN CARTEL  
**PRESENCIAL:** SALÓN GUADALAJARA 9, PRIMER PISO, ÁREA COMERCIAL.  
CENTRO DE CONVENCIONES EXPO GUADALAJARA

**Lunes 15 de noviembre de 2021.**

**POSTER: MODALIDAD VIRTUAL**

**ID 179 - Necrosis esofágica asociada a pancreatitis aguda.**

**Autor:** C.A. Téllez-Hinojosa, Y.P. Tolaque-Aldana, J.O. Jáquez-Quintana, C.A. Cortéz-Hernández, M.J. Sánchez-Otero, H.J. Maldonado-Garza **Institución:** Hospital Universitario “Dr. José Eleuterio González” **Ciudad:** Monterrey, N.L. México **Correo:** carlos\_tellez\_hinojosa@hotmail.com

**MAMPARA 42 - ID 237 - Hallazgo endoscópico de metaplasia intestinal gástrica y correlación histopatológica: estudio retrospectivo.**

**Autor:** G.A. Peña-Arellano, A.L. Osorio-Núñez, A.A. Rosales-Solís, A. Bravo-Cabrera, M.S. González-Huezo **Institución:** Centro Médico ISSEMyM Toluca **Ciudad:** Toluca, Edo. de México **Correo:** mdgonzalo89@gmail.com

**POSTER: MODALIDAD VIRTUAL**

**ID 301 - Características endoscópicas, clínicas y patológicas de pacientes jóvenes con cáncer gástrico en México.**

**Autor:** E.O. Ceballos-Romero, M.C. Manzano-Robleda, A.I. Hernández-Guerrero **Institución:** Instituto Nacional de Cancerología **Ciudad:** CDMX **Correo:** omarceballos1988@gmail.com

**MAMPARA 43 - ID 87 - “Características endoscópicas de utilidad en la estadificación clínica del cáncer de recto”.**

**Autor:** R.Y. López-Pérez, E. Ornelas-Escobedo, M.A. Herrera-Servín, J.C. Zavala-Castillo **Institución:** Hospital General de México “Dr. Eduardo Liceaga” **Ciudad:** CDMX **Correo:** dra.yazminLópez@hotmail.com

**POSTER: MODALIDAD VIRTUAL**

**ID 135 - Tuberculosis gastrointestinal y peritoneal: simulando la enfermedad inflamatoria intestinal en la era de la terapia biológica.**

**Autor:** J. Aguilar-Hernández, T. Cortés-Espinosa, H. Citalán-Poroj, L.L. de la Cruz-Gapiz, R. Ramírez-del Pilar, E. Goudet-Vertiz, M. Narváez-Méndez, K.C. Trujillo-de la Fuente, D. Bringas-Vásquez **Institución:** Centro Médico Nacional 20 de Noviembre **Ciudad:** CDMX **Correo:** dr\_jhonatan\_ah@hotmail.com

**POSTER: MODALIDAD VIRTUAL**

**ID 160 - Abuso de cocaína crack como causa no descrita de obstrucción del vaciamiento gástrico.**

**Autor:** Y.P. Tolaque-Aldana, A.N. delCueto-Aguilera, V. Hernández-Rodarte, G. Herrera-Quñones, O. Jáquez-Quintana, H. Maldonado-Garza **Institución:** Hospital Universitario de Monterrey **Ciudad:** Monterrey, N.L. México **Correo:** pattytolaque@gmail.com

**MAMPARA 44 - ID 190 - Cuando el estreñimiento se complica: colitis isquémica estercorácea.**

**Autor:** M. Figueroa-Palafox, J.A. Aquino-Matus, E. Sánchez-Cortés **Institución:** Médica Sur **Ciudad:** CDMX **Correo:** melanie.fp@hotmail.com



## SEMANA NACIONAL DE GASTROENTEROLOGÍA, MODALIDAD HÍBRIDA

EXPOSICIÓN DE TRABAJOS LIBRES EN CARTEL

PRESENCIAL: SALÓN GUADALAJARA 9, PRIMER PISO, ÁREA COMERCIAL.  
CENTRO DE CONVENCIONES EXPO GUADALAJARA

**MAMPARA 45 - ID 255 - La importancia de los niveles de vitamina B12: reporte de cuatro casos de anemia perniciosa y gastritis atrófica autoinmune.**

**Autor:** M. Figueroa-Palafox, E. Cerda-Contreras **Institución:** Médica Sur **Ciudad:** CDMX **Correo:** melanie.fp@hotmail.com

**MAMPARA 46 - ID 200 - Hiperplasia adenomatoide gástrica, reporte de caso.**

**Autor:** M. Velasco-Gutiérrez, K.M. Ortiz-Aguirre, E.M. Zamayoa-Cervantes, E.G. Salgado-Parra, A. Rodríguez-Guajardo, F.I. García-Juárez **Institución:** ISSSTE, HR “Lic. Adolfo López Mateos” **Ciudad:** CDMX **Correo:** mariana.vg25@gmail.com

**MAMPARA 47 - ID 203 - Cáncer primario múltiple en paciente joven. Reporte de caso.**

**Autor:** R.N. Carmona-Pichardo, N. Moreno-Aguilar, A. Alatorre-Moreno, V.H. García-García **Institución:** Instituto Mexicano del Seguro Social **Ciudad:** Puebla, Pue. México **Correo:** npichardo715@gmail.com

**MAMPARA 48 - ID 64 - Reflujo esofágico proximal por pHmetría con impedancia y su asociación con enfermedad por reflujo gastroesofágico refractaria.**

**Autor:** O.L. García-Rodas, N. Pérez-y-López, J.L. Aguilar-Álvarez, R.J. Chicas-López, L.J. Pinto-García **Institución:** Hospital Juárez de México **Ciudad:** CDMX **Correo:** garciarodas.oscar@gmail.com

**MAMPARA 49 - ID 158 - Prevalencia de pólipos colorrectales en pacientes con cirrosis dentro de un programa de trasplante hepático en un centro.**

**Autor:** O. Juárez-León, E. Barreda-Mecalco, L.C. Chávez-García, I. García-Juárez **Institución:** Instituto Nacional de Ciencias Médicas y Nutrición “Salvador Zubirán” **Ciudad:** CDMX **Correo:** oajl09@gmail.com

**MAMPARA 50 - ID 287 - Comparación de características clínico-epidemiológicas del cáncer gástrico en adultos mayores y jóvenes ingresados al Servicio de Gastroenterología del Hospital General de México “Dr Eduardo Liceaga”.**

**Autor:** B.A. Enríquez-Constantino, F. Higuera-de-la-Tijera, A.B. Moreno-Cobos, C.L. Dorantes-Nava, S. Teutli-Carrión, P.F. Domínguez-Cardoso, E.J. Medina-Ávalos, M.Y. Carmona-Castillo, J.L. Pérez-Hernández **Institución:** Hospital General de México “Dr. Eduardo Liceaga” **Ciudad:** CDMX **Correo:** andhyx@hotmail.com

**MAMPARA 51 - ID 194 - Valor clínico de la calprotectina fecal en la evaluación de la actividad de la Colitis Ulcerosa Crónica Idiopática (CUCI).**

**Autor:** J.L. De León-Rendón, O.M. Díaz-Españat, J.K. Yamamoto-Furusho **Institución:** Clínica de Enfermedad Inflamatoria Intestinal. Departamento de Gastroenterología. Instituto Nacional de Ciencias Médicas y Nutrición “Salvador Zubirán” **Ciudad:** CDMX **Correo:** dr.jorgedeleon@hotmail.com

**MAMPARA 52 ID 217 - Prevalencia de la infección por SARS COV-2 y apego al tratamiento en pacientes con enfermedad inflamatoria intestinal del Centro Médico Nacional 20 de Noviembre ISSSTE.**

**Autor:** K.C. Trujillo-De La Fuente, J.G. López-Gómez, T. Cortés-Espinosa, R. Pérez-Cabeza de Vaca, C. Paredes-Amenábar, J.A. Romero-Lozanía, J. Aguilar-Hernández, M.V. Ramos-Gómez **Institución:** Centro Médico Nacional 20 de Noviembre ISSSTE **Ciudad:** CDMX **Correo:** corazon544@hotmail.com

## SEMANA NACIONAL DE GASTROENTEROLOGÍA, MODALIDAD HÍBRIDA

EXPOSICIÓN DE TRABAJOS LIBRES EN CARTEL

PRESENCIAL: SALÓN GUADALAJARA 9, PRIMER PISO, ÁREA COMERCIAL.  
CENTRO DE CONVENCIONES EXPO GUADALAJARA

### POSTER: MODALIDAD VIRTUAL

**ID 189 - Prevalencia de uso de medicina alternativa/complementaria en pacientes con enfermedad inflamatoria intestinal del Centro Médico Nacional 20 de Noviembre.**

**Autor:** J.A. Romero-Lozanía, J.G. López-Gómez, T. Cortés-Espinosa, K.C. Trujillo-De la Fuente, C. Paredes-Amenábar, R. Pérez-Cabeza de Vaca, M.V. Ramos-Gómez **Institución:** Centro Médico Nacional 20 de Noviembre **Ciudad:** CDMX **Correo:** albertoromero.jarl@gmail.com

**MAMPARA 54 - ID 216 - Uso del índice Neutrófilos/Linfocitos como predictor de actividad en enfermedad inflamatoria intestinal.**

**Autor:** F.I. García-Juárez, E.G. Salgado-Parra, M. Gutiérrez-Velasco, A. Rodríguez-Guajardo **Institución:** Hospital Regional Licenciado "Adolfo López Mateos". **Ciudad:** CDMX **Correo:** drfrancisco.gar@gmail.com

### POSTER: MODALIDAD VIRTUAL

**ID 228 - Adherencia al tratamiento farmacológico en el paciente con enfermedad inflamatoria intestinal del Hospital General Regional 110 del Instituto Mexicano del Seguro Social.**

**Autor:** C. Jaramillo-Buendía, E.W. Rojo-Contreras, G. Ochoa-Guerrero **Institución:** Hospital General Regional 110 IMSS Jalisco **Ciudad:** Guadalajara, Jal. México **Correo:** drfrancisco.gar@gmail.com

**MAMPARA 55 - ID 270 - Grado de conocimiento acerca del diagnóstico y tratamiento de síndrome del intestino irritable en médicos de primer contacto en México.**

**Autor:** R. Contreras-Omaña, E.P. Nieto-Correa, G. Navarro-Bustamante, G. Vázquez-Elizondo, P.C. Gómez-Castaños, O. Gómez-Escudero, S. Téllez-Jaén **Institución:** Centro de Estudio e Investigación en Enfermedades Hepáticas y Toxicológicas **Ciudad:** Pachuca, Hgo. México **Correo:** hepatologo.raul.contreras@gmail.com

### POSTER: MODALIDAD VIRTUAL

**ID 345 - Desenlace diagnóstico de pacientes con colitis inespecífica.**

**Autor:** A.R. Guzmán-Cárcamo, C. Navarro-Gerrard, I. Severino-Ferreras, G. López-Gómez, E. Goudet-Vértiz **Institución:** Centro Médico Nacional 20 de Noviembre **Ciudad:** CDMX **Correo:** anarita\_guzman@hotmail.com

### POSTER: MODALIDAD VIRTUAL

**ID 254 - Tendencias epidemiológicas de los programas de profilaxis endoscópica y tratamiento del sangrado digestivo de origen variceal durante el 2019 Y 2020.**

**Autor:** H.M. Delgado-Cortés, A.I. Reyna-Aréchiga, J.A. González-González, J.O. Jáquez-Quintana, H.J. Maldonado-Garza **Institución:** Hospital Universitario de Monterrey **Ciudad:** Monterrey, N.L. México **Correo:** hectorm.delgado@gmail.com

**MAMPARA 56 - ID 325 - Prevalencia de esteatosis hepática no alcohólica, esteatosis hepática por alcohol y daño dual en población mexicana.**

**Autor:** J.L. Pérez-Hernández, J.E. Lira-Vera, O. Morales-Gutiérrez, F. Higuera-de-la-Tijera, Y.L. Béjar-Ramírez, G. Gutiérrez-Reyes, P. Alagón-Fernández del Campo, F.Y. Vargas-Durán, A.K. Soto-Martínez, M. Martínez-Castillo **Institución:** Hospital General de México "Dr. Eduardo Liceaga" **Ciudad:** CDMX **Correo:** josluiperez@hotmail.com

# SEMANA NACIONAL DE GASTROENTEROLOGÍA, MODALIDAD HÍBRIDA

EXPOSICIÓN DE TRABAJOS LIBRES EN CARTEL

PRESENCIAL: SALÓN GUADALAJARA 9, PRIMER PISO, ÁREA COMERCIAL.  
CENTRO DE CONVENCIONES EXPO GUADALAJARA



## POSTER: MODALIDAD VIRTUAL

**ID 336 - Eliminación del virus de la hepatitis C en usuarios de drogas intravenosas en el estado fronterizo de Sonora con Arizona.**

**Autor:** G.E. Castro-Narro, J.S. Pérez-Escobar, G. Aceves-Tavares, M.S. Medécigo-Vite, J.M. Tong-Payan **Institución:** Instituto Nacional de Ciencias Médicas y Nutrición "Salvador Zubirán" **Ciudad:** CDMX **Correo:** graciastron@hotmail.com

**MAMPARA 57 - ID 176 - Angiosarcoma epitelioides primario de hígado.**

**Autor:** P. Vidal-Cevallos, L.A. Manzo-Francisco, J. Aquino-Matus, N. Aguilar-Olivos **Institución:** Fundación Clínica Médica Sur **Ciudad:** CDMX **Correo:** paulina.vice@gmail.com

## POSTER: MODALIDAD VIRTUAL

**ID 207 - Colangitis esclerosante primaria de conductos pequeños asociada a enfermedad de Crohn. Reporte de un caso.**

**Autor:** M.O. Santana-Montes, F. Higuera-de-la-Tijera, J.L. Montenegro-Tablada, P.F. Domínguez-Cardoso **Institución:** Hospital General de México "Dr. Eduardo Liceaga" **Ciudad:** CDMX **Correo:** mosm\_0607@hotmail.com

**MAMPARA 58 - ID 212 - Enfermedad de Lyme diseminada con hepatitis aguda y endocarditis: Reporte de Caso.**

**Autor:** A. Larios-Rojas, G.J. Parra-Torres **Institución:** Hospital General de Zona 1 **Ciudad:** Tepic, Nay. México **Correo:** cancer\_alan13@hotmail.com

**MAMPARA 59 - ID 221 - Falla hepática subaguda como presentación de enfermedad de Wilson. Reporte de un caso y revisión de la literatura.**

**Autor:** A. Bravo-Cabrera, M.A. Sicsik-Aragón, A. Navarro-Sánchez, A.L. Osorio-Núñez, M.S. González-Huezo **Institución:** Centro médico ISSEMYM Metepec **Ciudad:** Toluca, Edo. de México **Correo:** chelybrca@gmail.com

## POSTER: MODALIDAD VIRTUAL

**ID 230 - Hamartomatosis biliar múltiple (complejo de Von Meyenburg) a propósito de un caso.**

**Autor:** X. García-León, D. García-Domínguez, A.L. Osorio-Núñez, M.S. González-Huezo **Institución:** Centro médico ISSEMYM Metepec **Ciudad:** Toluca, Edo. de México **Correo:** xogale1331@hotmail.com

**MAMPARA 61 - ID 129 - Escrutinio de riesgo de depresión en pacientes con cirrosis hepática.**

**Autor:** L.M. Cruz-Rodríguez, I. Cervantes-Contreras, D.A. Ortiz-Hernández, E.S. García-Jiménez, R. Virgen-Montelongo, D.K. Tapia-Calderón, M. Lazcano-Becerra, J.A. Velarde-Ruiz Velasco **Institución:** Hospital Civil de Guadalajara "Fray Antonio Alcalde" **Ciudad:** Guadalajara, Jal. México **Correo:** lissamcruz8@gmail.com

**MAMPARA 62 - ID 145 - Evaluación del riesgo cardiovascular en población mexicana con MAFLD: ¿Existe un sistema ideal?**

**Autor:** U. García-Mora, I G.A. Salgado-Álvarez, S.M. Pinto-Gálvez, A.D. Cano-Contreras, C. Duran-Rosas, B.A. Priego-Parra, A. Triana-Romero, M. Amieva-Balmori, F. Roesch-Dietlen **Institución:** Facultad de Medicina, Universidad Veracruzana **Ciudad:** Veracruz, Ver. México **Correo:** ugmora95@hotmail.com

## SEMANA NACIONAL DE GASTROENTEROLOGÍA, MODALIDAD HÍBRIDA

EXPOSICIÓN DE TRABAJOS LIBRES EN CARTEL

PRESENCIAL: SALÓN GUADALAJARA 9, PRIMER PISO, ÁREA COMERCIAL.  
CENTRO DE CONVENCIONES EXPO GUADALAJARA

### **MAMPARA 63 - ID 168 - Hiperuricemia como predictor de lesión renal aguda y muerte en hepatitis alcohólica.**

**Autor:** D.K. Tapia-Calderón, J.A. Velarde-Ruiz Velasco, A.I. Tornel-Avelar, V.A. Jiménez-Hernández, J.M. Aldana-Ledesma, J.A. Velarde-Chávez, E.C. Morel-Cerda, E.S. García-Jiménez, F.A. Félix-Téllez  
**Institución:** Hospital Civil de Guadalajara **Ciudad:** Guadalajara, Jal. México **Correo:** dianatapiack@gmail.com

### **MAMPARA 64 - ID 169 - Utilidad del índice neutrófilo/linfocito en pacientes hospitalizados con hepatitis alcohólica.**

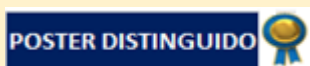
**Autor:** D.K. Tapia-Calderón, J.A. Velarde-Ruiz Velasco, A.I. Tornel-Avelar, V.A. Jiménez-Hernández, J.M. Aldana-Ledesma, J.A. Velarde-Chávez, L.A. Mercado-Jáuregui, E.S. García-Jiménez, M. Lazcano-Becerra **Institución:** Hospital Civil de Guadalajara **Ciudad:** Guadalajara, Jal. México **Correo:** dianatapiack@gmail.com

### **MAMPARA 65 - ID 170 - Factores asociados a reingreso en pacientes hospitalizados con hepatitis alcohólica.**

**Autor:** V.A. Jiménez-Hernández, J.A. Velarde-Chávez, L.M. Cruz-Rodríguez, J.I. Cervantes-Contreras, A.I. Tornel-Avelar, D.K. Tapia-Calderón, E.S. García-Jiménez, J.M. Aldana-Ledesma, J.A. Velarde-Ruiz Velasco **Institución:** Hospital Civil de Guadalajara **Ciudad:** Guadalajara, Jal. México **Correo:** vic\_j36@hotmail.com

### **MAMPARA 66 - ID 181 - Correlación de parámetros bioquímicos hepáticos: aminotransferasas, bilirrubina total y albúmina, como predictores de severidad y factores que contribuyen a la mortalidad de COVID-19 en pacientes hospitalizados en la UMAE, IMSS Puebla.**

**Autor:** D.F. Negrete-Gómez, E.I. González-Bravo, D.E. Meléndez-Mena, A.J. Montiel-Jarquín **Institución:** Unidad Médica de Alta Especialidad **Ciudad:** Aguascalientes, Ags. México **Correo:** dafid\_nego@hotmail.com



### **MAMPARA 67 - ID 204 - Aislamientos microbiológicos en pacientes hospitalizados con hepatitis alcohólica.**

**Autor:** V.A. Jiménez-Hernández, J.A. Velarde-Chávez, L.A. Mercado-Jáuregui, F.A. Félix-Téllez, J.I. Cervantes-Contreras, A.I. Tornel-Avelar, D.K. Tapia-Calderón, E.S. García-Jiménez, J.A. Velarde-Ruiz Velasco **Institución:** Hospital Civil de Guadalajara “Fray Antonio Alcalde” **Ciudad:** Guadalajara, Jal. México **Correo:** vic\_j36@hotmail.com

### **MAMPARA 68 - ID 236 - Comparación de diversos índices utilizados en pacientes con cirrosis para predicción de mortalidad e infección.**

**Autor:** B.A. Sánchez-Jiménez, M. Castillo-Barradas, C.M. Del-Real-Calzada, F. Martínez-Silva, M.C. Baxín-Domínguez, M.T. Rizo-Robles, M.C. Bernardino-Del Río **Institución:** CMN La Raza, IMSS **Ciudad:** CDMX **Correo:** beatrizSánchezjim@gmail.com

### **MAMPARA 69 - ID 240 - Una causa inusual de hígado “oscuro”: reporte de un caso de síndrome de Dubin Johnson.**

**Autor:** E.R. Castañeda-Quintana, R.C. Guerrero-Barrera, A.L. Kuljacha-Gastelum **Institución:** Instituto Mexicano del Seguro Social; HE UMAE 25 **Ciudad:** Monterrey, N.L. México **Correo:** edwin\_cas\_15@hotmail.com

## SEMANA NACIONAL DE GASTROENTEROLOGÍA, MODALIDAD HÍBRIDA

EXPOSICIÓN DE TRABAJOS LIBRES EN CARTEL

PRESENCIAL: SALÓN GUADALAJARA 9, PRIMER PISO, ÁREA COMERCIAL.  
CENTRO DE CONVENCIONES EXPO GUADALAJARA

**MAMPARA 70 - ID 218 - Evaluación macroscópica (MOSE)/in situ (ROSE) en la adquisición de tejido con aguja FNB guiada por ultrasonido endoscópico.**

**Autor:** V. Oregel-Aguilar, L.F. Torreblanca-Sierra, G. López-Arce, J.P. Gutiérrez-Camacho, J.C. Zavala-Castillo **Institución:** Hospital General de México “Dr. Eduardo Liceaga” **Ciudad:** CDMX **Correo:** vhiry@hotmail.com

**MAMPARA 71 - ID 343 - Pancreatitis autoinmune tipo 2 asociado a fibrosis de región pericárdica: presentación de caso clínico.**

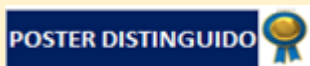**Autor:** I. Piña-Demuner, A. Larios-Rojas, Z.E. Pérez-Cisneros **Institución:** Hospital General de Zona 1, IMSS **Ciudad:** Tepic, Nay. México **Correo:** ileanapinademuner@gmail.com

**MAMPARA 72 - ID 329 - Diagnóstico de acalasia esofágica por manometría de alta resolución: experiencia en un hospital de tercer nivel en Ciudad de México.**

**Autor:** C. González-Portillo, E.M. Toro-Monjaraz, S.M. Imbett-Yepez, D.A. Blanco-Fuentes, K.R. Ignorosa-Arellano, J.F. Cadena-León, F. Zárate-Mondragón, R. Cervantes-Bustamante, J. Ramírez-Mayans **Institución:** Instituto Nacional de Pediatría **Ciudad:** CDMX **Correo:** cglezportillo@gmail.com

**MAMPARA 73 - ID 335 - Miotomía per oral endoscópica (POEM) como tratamiento de acalasia en paciente pediátrico: reporte de caso.**

**Autor:** M.B. Medina-Echeverría, M.E. López-González **Institución:** Instituto Mexicano del Seguro Social **Ciudad:** CDMX **Correo:** mareeo\_@hotmail.com



### POSTER: MODALIDAD VIRTUAL

**ID 249 - Gastrostomía percutánea endoscópica: Revisión de 26 casos en población pediátrica, en el Hospital Civil de Guadalajara Dr. Juan I. Menchaca.**

**Autor:** J.D. Martín del Campo-Morán, L.E. Flores-Fong, E.V. Estrada-Arce, E. Rivera-Chávez **Institución:** Hospital Civil de Guadalajara “Dr Juan I Menchaca” **Ciudad:** Guadalajara, Jal. México **Correo:** dr.jonathan.mdc@gmail.com

**MAMPARA 74 - ID 327 - Dispepsia funcional en niños y su relación con el sobrecrecimiento bacteriano en el intestino delgado.**

**Autor:** Y.A. Lázaro-Gil, E.M. Toro-Monjaraz, F.E. Zárate-Mondragón, R. Cervantes-Bustamante, J. Ramírez-Mayans, E. Montijo-Barrios, K. Ignorosa-Arellano, J.F. Cadena-León **Institución:** Instituto Nacional de Pediatría **Ciudad:** CDMX **Correo:** emtoromonjaraz@hotmail.com

**MAMPARA 75 - ID 198 - Divertículo de Meckel - 20 años de experiencia en el Instituto Nacional de Pediatría.**

**Autor:** A. Sabillón-Mendoza, F.E. Zárate-Mondragón, E.M. Toro-Monjaraz, J.F. Cadena-León, E. Montijo-Barrios, K.R. Ignorosa-Arellano, A. Loredó-Mayer, R. Cervantes-Bustamante, J.A. Ramírez-Mayans **Institución:** Instituto Nacional de Pediatría **Ciudad:** CDMX **Correo:** alesabillon@yahoo.com

**MAMPARA 76 - ID 185 - Calidad de vida en pacientes con insuficiencia intestinal que acuden a la Clínica de Rehabilitación Intestinal en el Hospital Infantil de México.**

**Autor:** A.L. García-Armendáriz, S. Villalpando-Carrión **Institución:** Hospital Infantil de México. **Ciudad:** CDMX **Correo:** anna\_lili@live.com.mx

# SEMANA NACIONAL DE GASTROENTEROLOGÍA, MODALIDAD HÍBRIDA

EXPOSICIÓN DE TRABAJOS LIBRES EN CARTEL

PRESENCIAL: SALÓN GUADALAJARA 9, PRIMER PISO, ÁREA COMERCIAL.

CENTRO DE CONVENCIONES EXPO GUADALAJARA

## **MAMPARA 77 - ID 89 - Balance energético y evaluación de la dieta en pacientes pediátricos con infección por el virus de inmunodeficiencia humana.**

**Autor:** M.P. Jiménez-Lugo, G. Olguín-Ibarra, A.J. Segura-Saldaña, B.A. Pinzón-Navarro, M. Martínez-Soto, K.X. León-Lara, J. Ordoñez-Ortega, A.D. García-Guzmán, I. Medina-Vera **Institución:** Instituto Nacional de Pediatría **Ciudad:** CDMX **Correo:** imedinav@pediatria.gob.mx

## **MAMPARA 78 - ID 191 - Ángulo de fase, relación de impedancia asociados a desnutrición y riesgo nutricional en pacientes pediátricos al ingreso hospitalario.**

**Autor:** A. Arenas-González, E. Medina-Robles, R. Cruz-Cruz, A. Valle-Godínez, B.A. Pinzón-Navarro, A.D. García-Guzmán, L. Velasco-Hidalgo, F. Zárate-Mondragón, I. Medina-Vera **Institución:** Instituto Nacional de Pediatría **Ciudad:** CDMX **Correo:** imedinav@pediatria.gob.mx

## **MAMPARA 79 - ID 321 - Anorexia nerviosa secundaria a germinoma clásico: a propósito de dos casos.**

**Autor:** O.M. González-Flores, L. Casas-Guzik, J.F. Cadena-León, F.E. Zárate-Mondragón, E.M. Toro-Monjaraz, K.R. Ignorosa-Arellano, A. Loredó-Mayer, R. Cervantes-Bustamante, J.A. Ramírez-Mayans **Institución:** Instituto Nacional de Pediatría **Ciudad:** CDMX **Correo:** osigonalez1902@gmail.com

## **MAMPARA 80 - ID 202 - Identificación de deficiencias de oligoelementos en pacientes con insuficiencia intestinal del Hospital Infantil de México "Federico Gómez".**

**Autor:** A.K. Aguayo-Elorriaga, S. Villalpando-Carrión **Institución:** Hospital Infantil de México "Federico Gómez" **Ciudad:** CDMX **Correo:** andy\_aguayoelo@hotmail.com

## **MAMPARA 81 - ID 225 - Hepatitis por dengue en adolescente.**

**Autor:** B.M. Morales-Matamoros, K.G. Córdova-García, F.A. Reynoso-Zarzosa **Institución:** Hospital Universitario de Puebla, Pue. México, BUAP **Ciudad:** Puebla, Pue. México **Correo:** fatima.reynoso.zarzosa@gmail.com

## **MAMPARA 82 - ID 269 - Sobreposición de lupus eritematoso sistémico y hepatitis autoinmune como causa de falla hepática aguda.**

**Autor:** A.G. Ayala-Germán, J.F. Cadena-León, F. Zárate-Mondragón, E. Toro-Monjaraz, E. Montijo-Barrios, K. Ignorosa-Arellano, A. Loredó-Mayer, R. Cervantes-Bustamante, J. Ramírez-Mayans **Institución:** Instituto Nacional de Pediatría **Ciudad:** CDMX **Correo:** anagabriela.german@gmail.com

## **MAMPARA 83 - ID 273 - Colestasis en un lactante con sífilis congénita: reporte de caso.**

**Autor:** L. Casas-Guzik, F. Monge-Urrea, K.R. Ignorosa-Arellano, A. Loredó-Mayer, F.E. Zárate-Mondragón, J.F. Cadena-León, E.M. Toro-Monjaraz, R. Cervantes-Bustamante, J.A. Ramírez-Mayans **Institución:** Instituto Nacional de Pediatría **Ciudad:** CDMX **Correo:** dra.luciacasasguzik@gmail.com

## **MAMPARA 84 - ID 295 - Linfocitosis hemofagocítica: reporte de un caso.**

**Autor:** F. Monge-Urrea, L. Casas-Guzik, F.E. Zárate-Mondragón, J.F. Cadena-León, E. Toro-Monjaraz, K.R. Ignorosa-Arellano, R. Cervantes-Bustamante, J.A. Ramírez-Mayans **Institución:** Instituto Nacional de Pediatría **Ciudad:** CDMX **Correo:** fer\_mu\_@hotmail.com

# SEMANA NACIONAL DE GASTROENTEROLOGÍA, MODALIDAD HÍBRIDA

EXPOSICIÓN DE TRABAJOS LIBRES EN CARTEL

PRESENCIAL: SALÓN GUADALAJARA 9, PRIMER PISO, ÁREA COMERCIAL.  
CENTRO DE CONVENCIONES EXPO GUADALAJARA

**Martes 16 de noviembre de 2021.**

**MAMPARA 85** - ID 211 - **Manejo endoscópico de cuerpos extraños retenidos en colon: serie de casos.**

**Autor:** S.I. Pérez-Piñón, J.A. Fonseca-Nájera, J. Monroy-Ubaldo **Institución:** Centro Médico Nacional La Raza **Ciudad:** CDMX **Correo:** ivanperezpinon@gmail.com

**MAMPARA 86** - ID 226 - **"Polipectomía bajo inmersión vs técnica convencional en endoscopistas en entrenamiento. Ensayo clínico aleatorizado, doble ciego".**

**Autor:** R.Y. López-Pérez, M.Á. Herrera-Servín, E. Ornelas-Escobedo, J.C. Zavala-Castillo **Institución:** Hospital General de México "Dr. Eduardo Liceaga" **Ciudad:** CDMX **Correo:** dra.yazminLópez@hotmail.com

## POSTER: MODALIDAD VIRTUAL

ID 310 - **Impacto de la pandemia de SARS-COV2 en el escrutinio de cáncer colorrectal.**

**Autor:** S. Philibert-Rosas, R.Y. López-Pérez, J.C. Zavala-Castillo **Institución:** Hospital General de México "Dr. Eduardo Liceaga" **Ciudad:** CDMX **Correo:** victorfunez@yahoo.com

**MAMPARA 87** - ID 341 - **Tumor neuroendocrino de colon: reporte de un caso.**

**Autor:** I.G. Carranza-Mendoza, G.A. Morales-Fuentes **Institución:** Hospital Español de México **Ciudad:** CDMX **Correo:** iris.gcm@gmail.com

**MAMPARA 88** - ID 231 - **Colitis pseudomembranosa por *Clostridioides Difficile* en colon excluido.**

**Autor:** S. Murúa Beltrán-Gall, S. Ticehurst-Corona, F.I. Téllez-Ávila **Institución:** Fundación Clínica Médica Sur **Ciudad:** CDMX **Correo:** sofiamurua17@gmail.com

**MAMPARA 89** - ID 268 - **Espectro clínico de la displasia neuronal intestinal en adultos: A propósito de un caso.**

**Autor:** A.M. Guillén-Graf, J.A. Martínez-Segura, M.T. Sánchez-Ávila, A. García-Vega, J.F. Sánchez-Ávila, A. Barbosa-Quintana **Institución:** Escuela de Medicina y Ciencias de la Salud. Tecnológico de Monterrey **Ciudad:** Monterrey, N.L. México **Correo:** andyguilleng@gmail.com

**MAMPARA 90** - ID 308 - **Metástasis gastrointestinal de cáncer de mama.**

**Autor:** O.O. López-Padilla, E. Vázquez-Cruz, N.X. Ortiz-Olvera, T.I. Gamboa-Jiménez **Institución:** Centro Médico Nacional Siglo XXI, Hospital de Especialidades **Ciudad:** CDMX **Correo:** o2Lópezpadilla@gmail.com

## POSTER: MODALIDAD VIRTUAL

ID 283 - **Lesiones gastrointestinales asociadas al consumo indiscriminado de dióxido de cloro como prevención de COVID 19, reporte de caso.**

**Autor:** C.L. Dorantes-Nava, M.Y. Carmona-Castillo, B.A. Enríquez-Constantino, E.J. Medina-Ávalos, S. Teutli-Carrión, F. Higuera-de-la-Tijera, Y.M. Velasco-Santiago **Institución:** Hospital General de México "Dr. Eduardo Liceaga" **Ciudad:** CDMX **Correo:** cldnav.26@gmail.com

## SEMANA NACIONAL DE GASTROENTEROLOGÍA, MODALIDAD HÍBRIDA

EXPOSICIÓN DE TRABAJOS LIBRES EN CARTEL

PRESENCIAL: SALÓN GUADALAJARA 9, PRIMER PISO, ÁREA COMERCIAL.  
CENTRO DE CONVENCIONES EXPO GUADALAJARA

**MAMPARA 91 - ID 309 - Sensibilidad y especificidad de la manometría esofágica de alta resolución para el diagnóstico de hernia hiatal.**

**Autor:** R.A. Miranda-Maciel, N. Pérez-y-López, E. Torres-López, C.P. Jaén-Villanueva, O. Montoya-Montoya, R.C. Mendoza-Sangeado **Institución:** Hospital Juárez de México **Ciudad:** CDMX **Correo:** rmirandamaciel@gmail.com

### POSTER: MODALIDAD VIRTUAL

**ID 213 - Impacto en la prevalencia del diagnóstico de motilidad esofágica inefectiva bajo los criterios de la nueva clasificación de Chicago versión 4.0.**

**Autor:** P. Gálvez-Castillejos, E. Ramos-Raudry, C. Montejo-Velázquez, L.V. Fuentes-Ernult, J.I. Minero-Alfaro, Y. Zamorano-Orozco, C.I. Blanco-Vela, E. Suárez-Morán **Institución:** Hospital Español de México **Ciudad:** CDMX **Correo:** paug1489@hotmail.com

**MAMPARA 92 - ID 303 - Prevalencia de trastornos de la motilidad esofágica con manometría de alta resolución en un hospital de tercer nivel en México en pandemia de COVID-19: clasificación de Chicago versión 4.0.**

**Autor:** A.D. Trujillo-Leija, D. García-García, J.I. Carrillo-Rojas **Institución:** Hospital de especialidades, centro médico nacional, La Raza **Ciudad:** CDMX **Correo:** dtl\_trujillo@hotmail.com

### POSTER DISTINGUIDO



### POSTER: MODALIDAD VIRTUAL

**ID 313 - Características demográficas de pacientes con acalasia en la UMAE IMSS Puebla.**

**Autor:** S.P. García-Cárdenas, V.H. García-y-García **Institución:** Instituto Mexicano del Seguro Social UMAE Puebla, Pue. México **Ciudad:** Puebla, Pue. México **Correo:** sahara7168\_4@hotmail.com

**MAMPARA 93 - ID 47 - Características clínicas de la colitis microscópica en un hospital de tercer nivel en un periodo de 30 años.**

**Autor:** G.I. García-Hernández, J.K. Yamamoto-Furusho **Institución:** Instituto Nacional de Ciencias Médicas y Nutrición “Salvador Zubirán” **Ciudad:** CDMX **Correo:** gabriela.garher@hotmail.com

**MAMPARA 94 - ID 289 - Los pacientes infectados por *Helicobacter pylori* presentan un curso clínico benigno en pacientes con enfermedad inflamatoria intestinal.**

**Autor:** N.N. Parra-Holguín, J.K. Yamamoto-Furusho **Institución:** Instituto Nacional de Ciencias Médicas y Nutrición “Salvador Zubirán” **Ciudad:** CDMX **Correo:** nnathalyph@gmail.com

**MAMPARA 95 - ID 219 - Tiempo de diagnóstico de neoplasias colónicas/extracolónicas y su relación con el uso de inmunosupresores y/o terapia biológica en pacientes con enfermedad inflamatoria intestinal atendidos en el CMN 20 de Noviembre ISSSTE de 1999-2019.**

**Autor:** K.C. Trujillo-De La Fuente, J.G. López-Gómez, T. Cortés-Espinosa, R. Pérez-Cabeza de Vaca, C. Paredes-Amenábar, J.A. Romero-Lozanía, M.V. Ramos-Gómez **Institución:** Centro Médico Nacional 20 de Noviembre ISSSTE **Ciudad:** CDMX **Correo:** corazon544@hotmail.com

**MAMPARA 96 - ID 242 - Asociación del uso de edulcorantes sobre la recaída clínica en pacientes con enfermedad inflamatoria intestinal del Centro Médico Nacional 20 de Noviembre ISSSTE.**

**Autor:** C. Paredes-Amenábar, J.G. López-Gómez, T. Cortés-Espinosa, K.C. Trujillo-De-la-Fuente, J.A. Romero-Lozanía, C.R. Pérez-Cabeza-de-Vaca, M.V. Ramos-Gómez **Institución:** Centro Médico Nacional 20 de Noviembre ISSSTE **Ciudad:** CDMX **Correo:** caparedes87@gmail.com



# SEMANA NACIONAL DE GASTROENTEROLOGÍA, MODALIDAD HÍBRIDA

EXPOSICIÓN DE TRABAJOS LIBRES EN CARTEL

PRESENCIAL: SALÓN GUADALAJARA 9, PRIMER PISO, ÁREA COMERCIAL.  
CENTRO DE CONVENCIONES EXPO GUADALAJARA

## POSTER: MODALIDAD VIRTUAL

**ID 243 - Incidencia de infecciones en pacientes con enfermedad inflamatoria intestinal durante terapia biológica en un centro de referencia.**

**Autor:** D.S. Morgan-Penagos, J T. Cortés-Espinosa, G. López-Gómez, R. Sosa-Martínez, R. Pérez-Cabeza-de-Vaca, M.V. Ramos-Gómez **Institución:** Centro Médico Nacional 20 de Noviembre **Ciudad:** CDMX **Correo:** dsmorgan27@gmail.com

**MAMPARA 97 - ID 307 - Desenlaces clínicos en adultos mayores con enfermedad inflamatoria intestinal en el Centro Médico Nacional “20 de Noviembre”.**

**Autor:** M. Narváez-Méndez, J.G. López-Gómez, R. Pérez-Cabeza de Vaca, J.A. Romero-Lozanía, C. Paredes-Amenábar, K.C. Trujillo-De la Fuente, T. Cortés-Espinosa, M.V. Ramos-Gómez **Institución:** Centro Médico Nacional 20 de Noviembre **Ciudad:** CDMX **Correo:** m.narvaezmendez@gmail.com

## POSTER DISTINGUIDO



**MAMPARA 98 - ID 358 - Revinculación de pacientes para el programa DESHepC en el Hospital Civil de Guadalajara “Fray Antonio Alcalde”.**

**Autor:** M. Lazcano-Becerra, D.K. Tapia-Calderón, S.M. Barceló-Valdez, L.M. Cruz-Rodríguez, J.I. Cervantes-Contreras, F.A. Félix-Téllez, M.A. Palacios-Macías, J.A. Velarde-Ruiz-Velasco **Institución:** Hospital Civil de Guadalajara “Fray Antonio Alcalde” **Ciudad:** Guadalajara, Jal. México **Correo:** monselazcano@hotmail.com

**MAMPARA 99 - ID 214 - “Incidencia de sangrado variceal en pacientes con cirrosis hepática Child-Pugh C con trombosis venosa portal”.**

**Autor:** P.D. Flores-Rangel, J.G. Gándara-Calderón, C. Montejo-Velázquez, A. Gutiérrez-Atemis, E. Cerda-Reyes **Institución:** Hospital Central Militar **Ciudad:** Guadalajara, Jal. México **Correo:** denissmert24@gmail.com

**MAMPARA 100 - ID 284 - Índices del QT evaluados por monitoreo Holter en pacientes mexicanos con cirrosis hepática, durante el evento de hemorragia variceal aguda.**

**Autor:** K.A. Rivera-Lara, N.X. Ortiz-Olvera, O. Orihuela-Rodríguez **Institución:** UMAE Hospital de Especialidades "Dr. Bernardo Sepúlveda Gutiérrez" Centro Médico Nacional Siglo XXI **Ciudad:** CDMX **Correo:** kary\_angie@hotmail.com

**MAMPARA 101 - ID 312 - Isquemia cutánea inducida por Terlipresina: reporte de caso y revisión de la literatura.**

**Autor:** R. Malé-Velázquez, R. Corona-Prieto, E. Martínez-Villaseñor, H.A. Medina-Ramírez, C.E. García-Gutiérrez, E. Vergara-Chávez, D.M. Arvizu-Velasco **Institución:** Instituto de Salud Digestiva y Hepática **Ciudad:** Guadalajara, Jal. México **Correo:** renemale@saluddigestiva.com

**MAMPARA 102 - ID 355 - Síndrome de conductos hepáticos evanescentes (SCHE): reporte de caso y revisión de la literatura.**

**Autor:** E. Martínez-Villaseñor, R. García-Macías, R. Malé-Velázquez, H.A. Medina-Ramírez, A. Ávila-Toscano, F. Betancourt-Sánchez **Institución:** Instituto de Salud Digestiva y Hepática **Ciudad:** Guadalajara, Jal. México **Correo:** esteban.villasenor@gmail.com

## SEMANA NACIONAL DE GASTROENTEROLOGÍA, MODALIDAD HÍBRIDA

EXPOSICIÓN DE TRABAJOS LIBRES EN CARTEL

PRESENCIAL: SALÓN GUADALAJARA 9, PRIMER PISO, ÁREA COMERCIAL.  
CENTRO DE CONVENCIONES EXPO GUADALAJARA

### POSTER: MODALIDAD VIRTUAL

**ID 171 - Varice intracolédoco como causa de obstrucción biliar: rol de la colangioscopía.**

**Autor:** J.P. Bran-Alvarado, A.N. del Cueto-Aguilera, C.I. Zubia-Nevarés, L.A. Banda-Loyola, H.J. Maldonado-Garza, J.O. Jáquez-Quintana **Institución:** Hospital Universitario "Dr. José Eleuterio González" **Ciudad:** Monterrey, N.L. México **Correo:** drapaolabran72@gmail.com

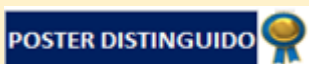**MAMPARA 103 - ID 77 - Experiencia de ultrasonido endoscópico en Hospital Bicentenario ISSSTE Tultitlán.**

**Autor:** S. Gabriel-Ruschke, Y.M. Escandón-Espinoza, K.D. López-García, C. García-Arredondo **Institución:** Hospital Regional de Alta Especialidad ISSSTE Bicentenario, Tultitlán **Ciudad:** CDMX **Correo:** drruschke@gmail.com

### POSTER: MODALIDAD VIRTUAL

**ID 187 - Fistulotomía horizontal como técnica de canulación avanzada de la vía biliar en pacientes con canulación difícil.**

**Autor:** D. Muñoz-Fuentes, R.Y. López-Pérez, E. Ornelas-Escobedo, M.A. Herrera-Servín, P.J. Gutiérrez-Camacho, J.C. Zavala-Castillo **Institución:** Hospital General de México "Dr. Eduardo Liceaga" **Ciudad:** CDMX **Correo:** danielmfmd@gmail.com



**MAMPARA 104 - ID 245 - Indicación de biopsia hepática y su transición en la indicación en los últimos 10 años en Centro Médico ISSEMyM.**

**Autor:** G. Milanés-Lizárraga, G.A. Peña-Arellano, A.L. Osorio-Núñez, M.S. González-Huezo **Institución:** Centro Médico ISSEMyM **Ciudad:** Toluca, Edo. de México **Correo:** lupita\_milanes89@hotmail.com

**MAMPARA 105 - ID 248 - Origen variceal versus no-variceal de la hemorragia gastrointestinal en pacientes con cirrosis y complicaciones secundarias relacionadas.**

**Autor:** I.E. Bravo-Espinoza, F. Higuera-de-la-Tijera, J.L. Pérez-Hernández, F.A. Lajud-Barquín, R.Y. López-Pérez, M.O. Santana-Montes, P.M. Diego-Salazar **Institución:** Hospital General de México "Dr. Eduardo Liceaga" **Ciudad:** CDMX **Correo:** imarabravo@gmail.com

**MAMPARA 106 - ID 267 - Seroprevalencia de virus de hepatitis C en posibles donadores del banco de sangre del Hospital General de México "Dr. Eduardo Liceaga" "Dr. Eduardo Liceaga", una evaluación de cuatro años.**

**Autor:** M.V. Murcia-Sandoval, F.A. Lajud-Barquín, F. Higuera-de-la-Tijera, J.L. Pérez-Hernández **Institución:** Hospital General de México "Dr. Eduardo Liceaga" **Ciudad:** CDMX **Correo:** vick.murcia@gmail.com

**MAMPARA 107 - ID 276 - Neoplasias en pacientes con infección crónica por Virus de Hepatitis C.**

**Autor:** M. Lazcano-Becerra, J.I. Cervantes-Contreras, L.M. Cruz-Rodríguez, S.M. Barceló-Valdez, E.S. García-Jiménez, J.M. Aldana-Ledesma, A.I. Tornel-Avelar, J.A. Velarde-Ruiz Velasco **Institución:** Antiguo Hospital Civil de Guadalajara **Ciudad:** Guadalajara, Jal. México **Correo:** monselazcano@hotmail.com

## SEMANA NACIONAL DE GASTROENTEROLOGÍA, MODALIDAD HÍBRIDA

EXPOSICIÓN DE TRABAJOS LIBRES EN CARTEL

PRESENCIAL: SALÓN GUADALAJARA 9, PRIMER PISO, ÁREA COMERCIAL.  
CENTRO DE CONVENCIONES EXPO GUADALAJARA

**MAMPARA 108 - ID 278 - Causas de descompensación en pacientes cirróticos hospitalizados entre marzo 2019 a marzo 2021 en el servicio de gastroenterología del Hospital General de México "Dr Eduardo Liceaga".**

**Autor:** A.B. Moreno-Cobos, F. Higuera-de-la-Tijera, J.L. Pérez-Hernández, B.A. Enríquez-Constantino, M.Y. Carmona-Castillo, C.L. Dorantes-Nava, E.J. Medina-Ávalos **Institución:** Hospital General de México "Dr. Eduardo Liceaga" **Ciudad:** CDMX **Correo:** amorenocobos@yahoo.com

### POSTER: MODALIDAD VIRTUAL

**ID 285 - Factores de riesgo en población con eliminación espontánea del virus de hepatitis C en el Hospital de Especialidades del CMN La Raza.**

**Autor:** A.Y. Cruz-Saucedo, G.D. Salazar-Hinojosa, G. Morales-Osorio, V. Rodríguez-Granados, C.M. Del Real-Calzada, M.T. Rizo-Robles **Institución:** Instituto Mexicano del Seguro Social **Ciudad:** CDMX **Correo:** yarecruzs@gmail.com

**MAMPARA 109 - ID 306 - Eficacia y seguridad del tratamiento con terlipresina infusión vs bolos en la hemorragia digestiva de origen variceal en la UMAE Hospital de Especialidades Puebla resultados preliminares de un estudio experimental.**

**Autor:** N. Moreno-Aguilar, D.E. Meléndez-Mena, M.A. Mendoza-Torres, R.N. Carmona-Pichardo **Institución:** Hospital de Especialidades Puebla, Pue. México IMSS **Ciudad:** Puebla, Pue. México, Pue **Correo:** drnicolasmo@hotmail.com

### POSTER: MODALIDAD VIRTUAL

**ID 317 - "Alteraciones en la función cardíaca de pacientes con insuficiencia hepática crónica descompensada."**

**Autor:** M.E. Robles-Villagómez, J.G. Gándara-Calderón, E. Cerda-Reyes, C. Montejo-Velázquez, A. Gutiérrez-Artemis **Institución:** Hospital Central Militar **Ciudad:** CDMX **Correo:** marubebe5@hotmail.com

### POSTER: MODALIDAD VIRTUAL

**ID 326 - Frecuencia de trombosis de la vena porta en el Hospital de Especialidades del Centro Médico Nacional la Raza.**

**Autor:** G. Morales-Osorio, G.D. Salazar-Hinojosa, A.Y. Cruz-Saucedo, C.M. Del Real-Calzada, M. Castillo-Barradas, T. Rizo-Robles **Institución:** Hospital de Especialidades CMN La Raza **Ciudad:** CDMX **Correo:** lupita\_9513@hotmail.com

### POSTER: MODALIDAD VIRTUAL

**ID 352 - Características clínicas en pacientes oncológicos con pancreatitis aguda asociada a quimioterapia en el HIMFG.**

**Autor:** M.F. Isidro-Averanga **Institución:** Hospital Infantil de México "Federico Gómez" **Ciudad:** CDMX **Correo:** mariafannyisidro@gmail.com

**MAMPARA 110 - ID 48 - ¿Qué nos dejó la pandemia en nuestra nutrición y estilo de vida?. Cambios a un año del confinamiento por COVID-19.**

**Autor:** A. Triana-Romero, A. Reyes-Morales, P. Silva-Carrera, M.G. Carrillo-Toledo, S.A. Reyes-Díaz, M. Vieyra-Vega, M. Amieva-Balmori, J.M. Remes-Troche, F.B. Roesch-Dietlen **Institución:** Instituto de Investigaciones Médico-Biológicas de la Universidad Veracruzana **Ciudad:** Veracruz, Ver. México **Correo:** atriana28@gmail.com

# SEMANA NACIONAL DE GASTROENTEROLOGÍA, MODALIDAD HÍBRIDA

EXPOSICIÓN DE TRABAJOS LIBRES EN CARTEL

PRESENCIAL: SALÓN GUADALAJARA 9, PRIMER PISO, ÁREA COMERCIAL.  
CENTRO DE CONVENCIONES EXPO GUADALAJARA

## POSTER: MODALIDAD VIRTUAL

**ID 97 - Síndrome de malabsorción intestinal como manifestación inicial de inmunodeficiencia común variable.**

**Autor:** J.P. Bran-Alvarado, H.M. Delgado-Cortés, J.O. Jáquez-Quintana **Institución:** Hospital Universitario de Monterrey **Ciudad:** Monterrey, N.L. México **Correo:** drapaolabran72@gmail.com

**MAMPARA 111 - ID 348 - Reporte de caso: panenterocolitis infecciosa por citomegalovirus en lactante inmunocomprometido.**

**Autor:** K.M. Sabillón-Montoya, N. Sandoval-Garín, E. Montijo-Barrios, F. Zárate-Mondragón, J. Ramírez-Mayans, R. Cervantes-Bustamante, J. Cadena-León, K. Ignorosa-Arellano, E. Toro-Monjaraz **Institución:** Instituto Nacional de Pediatría **Ciudad:** CDMX **Correo:** kmsabillon@gmail.com

**MAMPARA 112 - ID 349 - Rehabilitación esofágica con prótesis esofágica autoexpandible biodegradable, en paciente pediátrico con estenosis esofágica refractaria a tratamiento endoscópico convencional, reporte de un caso clínico.**

**Autor:** M.E. López-González, D. Espinosa-Saavedra, B. González-Ortiz, O.A. Padilla-Castro, M.B. Medina-Echeverría **Institución:** Centro Médico Nacional Siglo XXI Hospital de Pediatría **Ciudad:** CDMX **Correo:** melg\_8@me.com

**MAMPARA 113 - ID 288 - Rapunzel, Rapunzel, deja tu pelo caer: reporte de caso.**

**Autor:** F. Monge-Urrea, L. Casas-Guzik, K.R. Ignorosa-Arellano, F.E. Zárate-Mondragón, E. Toro-Monjaraz, J.F. Cadena-León, R. Cervantes-Bustamante, J.A. Ramírez-Mayans **Institución:** Instituto Nacional de Pediatría **Ciudad:** CDMX **Correo:** fer\_mu\_@hotmail.com

**MAMPARA 114 - ID 298 - Anomalía vascular gastrointestinal en un lactante: tratamiento médico y endoscópico.**

**Autor:** F. Monge-Urrea, E. Cárdenas-Anaya, J.F. Cadena-León, K.R. Ignorosa-Arellano, F.E. Zárate-Mondragón, E. Toro-Monjaraz, R. Cervantes-Bustamante, J.A. Ramírez-Mayans **Institución:** Instituto Nacional de Pediatría **Ciudad:** CDMX **Correo:** fer\_mu\_@hotmail.com

**MAMPARA 115 - ID 253 - Utilidad de la cápsula endoscópica y enteroscopia en la hemorragia de tubo digestivo medio en paciente pediátricos. Reporte de casos.**

**Autor:** J.D.R. Molina-Domínguez, J.A. Fonseca-Nájera **Institución:** Hospital General Centro Médico Nacional La Raza **Ciudad:** CDMX **Correo:** jenmoldo1511@gmail.com

**MAMPARA 116 - ID 257 - Síndrome de Bannayan-Riley-Ruvalcaba en un paciente pediátrico con mutación del gen PTEN. Reporte de un caso.**

**Autor:** M. Martínez-Robles, F.J. Álvarez-Chávez, S. Pacheco-Sotelo **Institución:** Hospital de Pediatría Centro Médico Nacional de Occidente **Ciudad:** Guadalajara, Jal. México **Correo:** mayonito\_3@hotmail.com

**MAMPARA 117 - ID 291 - Síndrome de intestino corto en pediatría: experiencia en un hospital de referencia nacional en México en los últimos diez años.**

**Autor:** E. Cárdenas-Anaya, I.P. It-Morales, F.E. Zárate-Mondragón, R. Cervantes-Bustamante, J.F. Cadena-León, E.M. Toro-Monjaraz, K.R. Ignorosa-Arellano, J.A. Ramírez-Mayans, E. Montijo-Barrios **Institución:** Instituto Nacional de Pediatría **Ciudad:** CDMX **Correo:** ecardenas.anaya@gmail.com

## SEMANA NACIONAL DE GASTROENTEROLOGÍA, MODALIDAD HÍBRIDA

EXPOSICIÓN DE TRABAJOS LIBRES EN CARTEL

PRESENCIAL: SALÓN GUADALAJARA 9, PRIMER PISO, ÁREA COMERCIAL.  
CENTRO DE CONVENCIONES EXPO GUADALAJARA

**MAMPARA 118** - ID 340 - **Pólipo rectal como presentación de tumor miofibroblástico inflamatorio rectal.**

**Autor:** A.M. Uribe-Torres, R.D. Pérez-Velásquez, M.A. Ruiz-Castillo **Institución:** Hospital del Niño DIF Hidalgo **Ciudad:** Pachuca, Hgo. México **Correo:** monseuribetorres@gmail.com

**MAMPARA 119** - ID 282 - **Pancreatitis aguda en tiempos de coronavirus.**

**Autor:** F. Monge-Urrea, J. Monge, K.R. Ignorosa-Arellano, F.E. Zárate-Mondragón, E. Toro-Monjaraz, J.F. Cadena-León, R. Cervantes-Bustamante, J.A. Ramírez-Mayans **Institución:** Instituto Nacional de Pediatría **Ciudad:** CDMX **Correo:** fer\_mu\_@hotmail.com

**MAMPARA 120** - ID 319 - **Pancreatitis aguda recurrente y acidemia isovalérica: una presentación rara en la edad pediátrica.**

**Autor:** J.A. Córdova-Sabillón, M.J. Cano-Larios, K.R. Ignorosa-Arellano, F.E. Zárate-Mondragón, E. Toro-Monjaraz, J.F. Cadena-León, R. Cervantes-Bustamante, J.A. Ramírez-Mayans, A. Loredo-Mayer **Institución:** Instituto Nacional de Pediatría **Ciudad:** CDMX **Correo:** rastrosabillon@hotmail.com

**MAMPARA 121** - ID 296 - **Síndrome de Budd-Chiari secundario síndrome de anticuerpos antifosfolípidos y lupus eritematoso sistémico. Reporte de un caso y revisión de la literatura.**

**Autor:** A.L. Castro-Zárate, I.R. Castillo-Razo, E. Toro-Monjaraz, J.A. Ramírez-Mayans, R. Cervantes-Bustamante, J.F. Cadena-León, F.E. Zárate-Mondragón, K. Ignorosa-Arellano, E. Montijo-Barrios **Institución:** Instituto Nacional de Pediatría **Ciudad:** CDMX **Correo:** anycastro7519@icloud.com

### POSTER: MODALIDAD VIRTUAL

ID 106 - **Hepatitis autoinmune. Reporte de 8 casos en población pediátrica.**

**Autor:** R. Águila-Cano, A. Chávez-Marcocchio, E.V. Estrada-Arce, L.E. Flores-Fong, E. Rivera-Chávez **Institución:** Hospital Civil Juan I Menchaca **Ciudad:** Guadalajara, Jal. México **Correo:** drarenataaguila@gmail.com

**MAMPARA 122** - ID 147 - **Características clínicas y demográficas en pacientes con atresia de vías biliares en la UMAE, Hospital de Pediatría, CMNO, IMSS en un período de 4 años y 6 meses.**

**Autor:** A.K. Ramos-Ornelas, S. Pacheco-Sotelo, E. Hernández-Chávez, J.C. Córdova-Muñoz, F.J. Álvarez-Chávez **Institución:** Instituto Mexicano del Seguro Social **Ciudad:** Guadalajara, Jal. México **Correo:** karenramos12@hotmail.com

**MAMPARA 123** - ID 334 - **Tratamiento endoscópico con prótesis metálica autoexpandible totalmente cubierta en estenosis biliodigestiva en un paciente pediátrico. Reporte de un caso.**

**Autor:** O.A. Padilla-Castro, D. Espinosa-Saavedra, M.E. López-González, B. González-Ortiz **Institución:** IMSS UMAE CMN SXXI Hospital de Pediatría **Ciudad:** CDMX **Correo:** omarwzb24@gmail.com

### POSTER: MODALIDAD VIRTUAL

ID 164 - **Síndrome de Alagille: Reporte de 3 casos en el Hospital Civil de Guadalajara “Dr. Juan I. Menchaca”.**

**Autor:** J.A. Salas-García, L.E. Flores-Fong, E. Rivera-Chávez, E.V. Estrada-Arce, J. Casillas-Franco **Institución:** Hospital Civil de Guadalajara **Ciudad:** Guadalajara, Jal. México **Correo:** j.angel\_salas@hotmail.com